

İyi Huylu Karaciğer Lezyonlarının Sınıflandırılmasında Yapay Sinir Ağı ve Aşırı Öğrenme Makinesi'nin Karşılaştırılması

Comparison of Artificial Neural Network and Extreme Learning Machine in Benign Liver Lesions Classification

Mustafa Akın¹, Murat Ceylan²

¹Elektrik-Elektronik Mühendisliği Bölümü
Selçuk Üniversitesi
mstf.akn0609@gmail.com

²Elektrik-Elektronik Mühendisliği Bölümü
Selçuk Üniversitesi
mceylan@selcuk.edu.tr

Özetçe

Bu çalışmada Manyetik Rezonans (MR) görüntüleri kullanılarak karaciğerde en fazla görülen benign (iyi huylu) lezyonlar olan kist ve hemanjiomların sınıflandırılması gerçekleştirilmiştir. Sınıflandırma için 28 adet kist, 40 adet hemanjiom olmak üzere toplam 68 adet karaciğer MR görüntüsünün venöz T1 fazı kullanılmıştır. MR görüntülerinden karaciğer segmentasyonu uzman radyolog tarafından yapılmıştır. Daha sonra doku bilgisi içermeyen görüntü alanlarının işlemler üzerindeki olumsuz etkisinin azaltılması için görüntülere otomatik pencereleme uygulanmıştır. Elde edilen görüntüler histogram eşitleme ile normalize edilmiş ve eşiklenmiştir. Eşiklenmiş görüntülere dalgacık dönüşümü (DD) ve karmaşık değerli dalgacık dönüşümü (KDDD) uygulanarak elde edilen görüntü özellik matrislerinin ortalama fonksiyon, standart sapma ve çarpıklık değerleri hesaplanmıştır. Bu özellikler giriş olarak kullanılarak yapay sinir ağı (YSA) ve aşırı öğrenme makinesi (AÖM) ile kist ve hemanjiom sınıflandırılması gerçekleştirilmiştir. Çalışma sonucunda YSA'da, DD uygulanmış veriler için %70,5 ve KDDD uygulanmış verilerde ise %50 doğruluk elde edilirken ortalama işlem süresi 4,61 saniyedir. AÖM uygulama sonuçlarına bakıldığında ise DD uygulanan verilerde %62,5 ve KDDD uygulanan verilerde %55,8 doğruluk değerlerine ortalama 0,016 saniyede ulaşılmıştır. Sınıflandırma sonuçları düşük görünüyorsa olmasına rağmen yapılan ilk çalışma olması ve AÖM işlem süresi avantajı düşünüldüğünde yapılacak geliştirme çalışmaları ile sınıflandırma doğruluk oranları artacaktır.

Anahtar Kelimeler — dalgacık dönüşümü; karmaşık değerli dalgacık dönüşümü; yapay sinir ağı; aşırı öğrenme makinesi; kist; hemanjiom; karaciğer sınıflandırma

Abstract

In this study, the classification of the most common benign lesions, cysts and hemangiomas in liver was achieved using magnetic resonance (MR) images. T1 venous phase of 68 liver MR images were used for the classification, including 28 cysts and 40 hemangiomas MR images. Liver segmentation was done by expert radiologists using MR images. Then automatic windowing was applied to images to reduce the negative impact on the process of image-free areas of tissue information. The obtained images were normalized and thresholded using histogram equalization. The

average, standard deviation and distortion values of the image feature matrix obtained by applying wavelet transform (WT) and complex valued wavelet transform (CVWT) onto the thresholded images were calculated. Artificial neural network (ANN), extreme learning machine (ELM), cyst and hemangiomas classification were achieved using these features as inputs. As a result of this study, 50% accuracy at the data applied CVWT, 70,5% accuracy at the data applied WT were obtained in ANN. Average processing time is 4.61 seconds. When examined the ELM application results, it can be seen that there are 55, 8% accuracy at the data applied CVWT and 62, 5% accuracy at the data applied WT. Also, the average processing time is 0,016 seconds this time. Although the classification results seem low, classification accuracy rates will increase with the development studies considering advantage of ELM processing time.

Keywords — wavelet transform; complex-valued wavelet transform; artificial neural network; extreme learning machine; cyst; hemangioma; liver classification.

1. Giriş

Görüntü işleme, görüntülerin işlenerek özelliklerinin ve görünümünün değiştirilmesi sonucu yeni bir görüntünün ortaya çıkmasını içeren sinyal işleme alanıdır. Son yıllarda oldukça geniş uygulama alanı bulabilen görüntü işleme, özellikle sayısal görüntü kaydının yaygınlaşmasıyla günümüzde önemini giderek artırmaktadır. Görüntü işleme alanında çoklu çözünürlük analizleri önemli bir yere sahiptir. Bu kapsamda ele alınabilecek en temel çoklu çözünürlük analizi DD'dir. DD kaydırma ve ağırlıklandırma işlemleri ile sinyalin özelliklerini çıkarmaktadır. Bu kaydırma ve ağırlıklandırmalar ikinin katlarını esas alacak şekilde gerçekleştirilerek Ayrık Dalgacık Dönüşümü (ADD) [1,2] oluşturulmuştur. İki boyutta tanımlanmasıyla ADD görüntü işleme uygulamalarında sıklıkla kullanılmaya başlanmıştır. ADD'de oluşan faz bilgisinin eksikliği ise KDDD'nin ortaya atılmasıyla yok edilmiştir. KDDD, reel veya kompleks sinyalleri dönüşüm kümesinde reel ve imajiner bölümlere ayırıştıran kompleks değerli filtreler (analitik filtreler) kullanırlar [3].

Karaciğer fokal lezyonları benign ve malign olmak üzere iki başlık altında incelenebilir [4]. Karaciğer benign lezyonları; kist, hemanjiom, fokal nodüler hiperplazi (FNH), hepatosellüler adenomdur. Kist ve hemanjiom sırasıyla en sık görülen benign

Tıbbi Görüntüleme 3

2. Gün / 16 Ekim 2015, Cuma

lezyonlardır. Karaciğer malign lezyonları ise; kolanjokarsinom ve metastazdır.

Karaciğer lezyonlarının ve hastalıklarının teşhisinde görüntüleme teknikleri sıklıkla kullanılmaktadır. Bu kapsamda ultrason, bilgisayarlı tomografi (BT) ve MR, karaciğer görüntülemesinde en sık kullanılan görüntüleme yöntemleridir.

Son yıllarda yapılan çalışmalar [5-7] MR görüntülemenin karaciğer fokal lezyonlarının saptanmasında ve karakterizasyonunda kullanılabilecek en başarılı radyolojik tanı yöntemi olduğunu göstermiştir. Bu durum ve görüntüleme maliyetindeki avantajlar, MR görüntülemenin karaciğer fokal lezyonlarının tespitinde tercih edilebilir bir yöntem olmasını sağlamıştır.

Sınıflandırma için 28 adet kist, 40 adet hemanjiom olmak üzere toplam 68 adet karaciğer MR görüntüsünün venöz T1 fazı kullanılmıştır. MR görüntülerinden karaciğer bölgesinin segmentasyonu uzman radyolog tarafından yapılmıştır. Daha sonra doku bilgisi içermeyen görüntü alanlarının işlemler üzerindeki olumsuz etkisinin azaltılması için görüntüye otomatik pencereleme uygulanmıştır. Elde edilen görüntüler histogram eşitleme ile normalize edilmiş ve eşiklenmiştir. Eşiklenmiş görüntüye DD ve KDDD uygulanarak elde edilen görüntü özellik matrislerinin ortalama fonksiyon, standart sapma ve çarpıklık değerleri hesaplanmıştır. Bu aşamadan sonra YSA ve AÖM kullanılarak kist ve hemanjiom sınıflandırılması gerçekleştirilmiştir. Sınıflandırma için sigmoid (Sig), sine (Sin), hardlimid (Hard Lim.), triangular basic fonksiyonu (TBF) ve radial basic fonksiyonu (RBF) gibi transfer fonksiyonları [8] kullanılarak karaciğer verileri için en uygun transfer fonksiyonu belirlenmiştir.

2. Metod

2.1. Dalgacık Dönüşümü

$\psi(t)$ fonksiyonu ana dalgacık olarak adlandırılır. Dalgacık fonksiyonu ailesi, $\psi(t)$ 'nin kaydırılması ve ölçeklenmesi ile elde edilir.

$$\psi(a,b)(t) = \frac{1}{\sqrt{a}} \psi\left(\frac{t-b}{a}\right) \quad (1)$$

Eşitlik (1)'de, a parametresi ölçekleme faktörü, b parametresi ise kayma faktörüdür. Burada ölçekleme faktörü sıfırdan büyük reel sayı ve kayma faktörü reel sayıdır. $x(t)$ fonksiyonun Eşitlik (2)'de sürekli dalgacık fonksiyonu tanımlanmıştır.

$$SDD_x(a,b) = \int_{-\infty}^{+\infty} x(t) \psi_{(a,b)}^*(t) dt \quad (2)$$

Sürekli dalgacık dönüşümü çok fazla kullanılmayan veri üretmektedir. Bu olumsuz durumun önüne geçebilmek için ADD tanımlanmıştır.

$$x(t) = \sum_j \sum_k D_f(j,k) \psi_{j,k}(x) \quad (3)$$

Eşitlik (3)'de $D_f(j,k)$, $x(t)$ fonksiyonunun ADD özellik katsayıları olarak isimlendirilir [2].

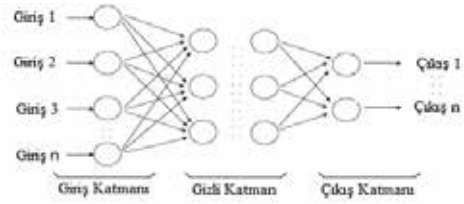
2.2. Karmaşık Değerli Dalgacık Dönüşümü

Standart DD ve onun iki boyuta genişletilmiş versiyonu bazı dezavantajlara sahiptir. KDDD' nin geliştirilmesine ilk olarak 'faz bilgisinin eksikliği' dezavantajına çözüm bulabilmek amacı ile ihtiyaç duyulmuştur [9]. KDDD, sinyalleri dönüşüm kümesinde reel ve imajiner bölümlere ayırarak karmaşık değerli filtreler (analitik filtreler) kullanır. Reel ve imajiner katsayılar yardımı ile genlik ve faz bilgisinin elde edilmesi sağlanır [3].

KDDD' nin geliştirilmesi için son zamanlarda yapılan çalışmalar temel olarak iki ana sınıfa ayrılmıştır. Bunlar; Fazlılık KDDD ve Fazlılık Olmayan KDDD' dir. Standart ADD, verilen sinyalin N örneği için dönüşüm kümesinde N örnek vermektedir. Fazlılık dönüşümünde verilen giriş sinyalinin N örneği için dönüşüm kümesinde M örnek verir ($M > N$) ve böylece bu dönüşümün M/N faktörüne uygun olarak daha maliyetli olduğu söylenebilir. Fazlılık olmayan dönüşüm ise verilen N örneğe karşılık N örnek üretecek şekilde dönüşümün dizayn edilmesi amacı ile bir yaklaşım getirmiştir.

2.3. Yapay Sinir Ağı

YSA, biyolojik sinir sistemlerinin özelliklerinden yararlanarak, bir sisteme ait çeşitli parametrelere bağlı olarak belirlenen girişler ve çıkışlar arasında ilişki kurabilir. Bu ilişkinin doğrusal bir şekilde olması zorunlu değildir. En yaygın kullanıma sahip olan ileri beslemeli (hatanın geri yayıldığı) YSA modeli; giriş katmanı, gizli katman ve çıkış katmanı olmak üzere üç katmandan oluşur. Şekil 1'de YSA yapısı görülmektedir.



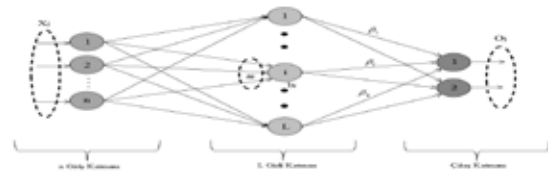
Şekil 1: YSA yapısı.

Giriş katmanı YSA'ya giriş verilerinin sunulduğu kısımdır. Giriş katmanı ile gizli katman ve gizli katman ile çıkış katmanı ağırlık olarak adlandırılan elemanlar vasıtasıyla ilişkilidir. YSA'ya girişler ve çıkış hedefleri birlikte verilir. YSA, hedefler ve üretilen çıktılar arasındaki farka dayalı hata değerleri hesaplar.

2.4. Aşırı Öğrenme Makinesi

AÖM, tek gizli katmanlı ileri beslemeli bir YSA modelidir [10]. AÖM de gizli katmanda sigmoidal, gaussian ve hard-limitin gibi aktivasyon fonksiyonları kullanılırken çıkış katmanında doğrusal fonksiyon kullanılmaktadır [8].

AÖM, YSA'da olduğu gibi giriş, gizli ve çıkış katmanı olmak üzere üç katmandan oluşur. Şekil 2'de örnek bir AÖM yapısı görülmektedir.



Şekil 2: AÖM yapısı.

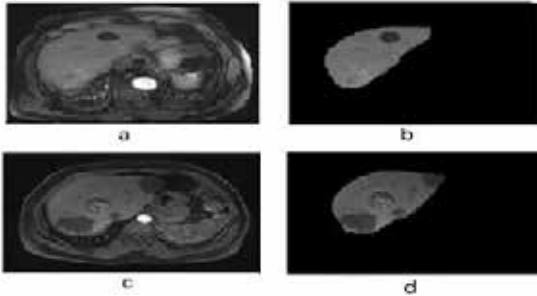
Giriş katmandaki nöronlara ait ağırlıklar ve gizli katmandaki nöronlara ait eşik değerler rastgele üretilirken gizli katmandaki çıkışlar analitik olarak hesaplanmaktadır. Şekilde $X=(X_1,X_2,X_3,\dots,X_j)$ giriş ve O_j çıkış özelliklerini belirtmek üzere, gizli katmanda L nörona sahip ağırlık matematiksel ifadesi aşağıdaki gibidir [10].

$$\sum_{i=1}^L \beta_i G(a_i, b_i, x_i) = o_j \quad j=1, \dots, n \quad (4)$$

Burada a_i , gizli düğüm parametrelerini gizli düğümü çıkış düğümüne bağlayan ağırlık vektörünü, t_j çıkış değerlerini belirtir. $G(\cdot)$ aktivasyon fonksiyonudur. YSA da gizli katman nöronlarına ait eşik değerleri geri besleme yardımı ile doğru ağırlık değerine yaklaşıma kadar tekrarlanırken AÖM bu katsayılar otomatik olarak üretmektedir. Bu özelliği sayesinde oldukça hızlı işlem yapabilme kabiliyetine sahip olan AÖM, YSA ya karşı özellikle işlem zamanı açısından büyük bir üstünlük kurmaktadır.

3. Çalışmada Kullanılan Görüntüler

Çalışmada Selçuk Üniversitesi Tıp Fakültesi Hastanesinden alınan 28 kist ve 40 hemanjiom MR görüntüsünden yararlanılmıştır. Görüntüler pre-kontrast T1, arterial T1, venöz T1 ve geç T1 fazlarını içermektedir. Kist lezyonları için pre-kontrast T1, arterial T1, venöz T1 fazlarında kontrast tutulumu meydana gelmezken, Hemanjiom lezyonları venöz T1 fazda en yüksek kontrast tutulumuna sahiptir. Bu sebeple çalışmada görüntülerin venöz T1 fazından yararlanılmıştır. Görüntü boyutları 320×260 olup görüntüler JPEG formatındadır. Görüntülerden karaciğer dokusunun segmentasyonu uzman radyolog tarafından manuel olarak gerçekleştirilmiştir. Şekil 3'de bir adet kist ve hemanjiom görüntüsünün venöz fazları ve venöz fazın manuel segmentasyonu görülmektedir.



Şekil 3: a) Hemanjiom venöz T1 faz b) Hemanjiom venöz T1 faz (manuel segmentasyon) c) Kist venöz T1 faz d) Kist venöz T1 faz (manuel segmentasyon)

4. Deneyler ve Sonuçlar

4.1. Deneyler

Önerilen sınıflandırma sistemi; manuel segmentasyon, görüntünün pencerelemesi, histogram eşitleme ve görüntünün eşiklenmesi, DD, KDDD ve görüntü özellikleri, sınıflandırma alt basamaklarından oluşmaktadır. KDDD uygulamalarında reel ve imajiner katsayılar için işlemler ayrı ayrı gerçekleştirilse de sonuçlar aynı çıktığı için KDDD için sadece bir katsayı kümesi kullanılmıştır.

4.1.1. Manuel segmentasyon

Önerilen sistemin ilk aşamasında uzman radyolog tarafından 28 kist ve 40 hemanjiom MR görüntüsünün venöz T1 fazı üzerinden manuel karaciğer segmentasyonu gerçekleştirilmiştir. Manuel segmentasyon sonucunda, orijinal boyutları 320×260 , görüntü formatı JPEG olan görüntülerden yine aynı boyutlarda gri-seviye görüntüler elde edilmiştir.

4.1.2. Görüntünün pencerelemesi

Elde edilen görüntüler 320×260 boyutlarında olup Şekil 3 (b,d)'de görüldüğü gibi çok miktarda doku bilgisi taşımayan piksel içermektedir. Bu durumun sınıflandırma sonuçları üzerinde yaratacağı olumsuz etkilerin azaltılması amacıyla görüntüleri otomatik pencereleme yapılmıştır. Bu aşamada kullanılan pencere boyutları kareseldir ve sayısal değerleri 2^n in katı olacak şekilde seçilmiştir. Sayısal işlemlerde herhangi bir sorun oluşmaması için pencere boyutu 2^n in katı olmak zorundadır.

4.1.3. Histogram eşitleme ve görüntünün eşiklenmesi

Bu aşamada yapılan normalizasyon işleminin amacı, görüntü üzerinde mevcut kontrastların daha da belirginleşmesidir. Histogram eşitleme formülü Eşitlik (5)'de verilmiştir. Eşitlik (5)'de, L görüntüdeki gri seviye sayısı ($k=1, 2, 3, \dots, L-1$); n_j , j . seviyenin görüntü içindeki tekrarlanma sayısı; n görüntüdeki piksellerin toplam sayısını ifade etmektedir.

$$S_k = T(r_k) = \sum_{j=0}^k \frac{n_j}{n} (L-1) \quad (5)$$

Normalize edilmiş görüntüler karaciğer dokusu üzerindeki en düşük piksel değerlerinin 1.5 katı eşikleme sınırı olmak üzere eşiklenmiştir.

4.1.4. Görüntü özellikleri

Eşiklenmiş karaciğer görüntülerine 1,2,3 ve 4. seviye DD ve KDDD uygulanmıştır. Uygulama sonuçları karşılaştırılmış ve 3. Seviye DD ve KDDD kullanılan karaciğer MR görüntüleri için daha uygun olduğuna karar verilmiştir. Elde edilen özellik matrislerinden Eşitlik (6-8)'de formülleri verilen sırasıyla ortalama, standart sapma ve çarpıklık değerleri hesaplanmıştır.

$$\bar{x} = \frac{1}{n} \sum_{i=1}^n x_i \quad (6)$$

$$\sigma = \sqrt{\frac{1}{N} \sum_{i=1}^N (x_i - \bar{x})^2} \quad (7)$$

$$\text{Çarpıklık} = \frac{\mu^n}{\sigma^n} \quad (8)$$

Eşitlik (6-8)'de \bar{x} ortalama fonksiyonunu, n kullanılan veri sayısını, x verinin değerini, i ise verilerin sıra numarasını ifade eder. μ ise aritmetik ortalamaya göre moment değerini ifade eder.

4.1.5. Sınıflandırma

Önerilen sistemin son aşamasında YSA ve AÖM kullanılarak görüntülerin sınıflandırılması gerçekleştirilmiştir. Çalışmada çarpaz

Tıbbi Görüntüleme 3

2. Gün / 16 Ekim 2015, Cuma

doğrulama yöntemi kullanılarak sonuçların güvenilirliği artırılmıştır. Sistemde kist ve hemanjiom görüntülerini karakterize etmek amacıyla, eğitimde kist görüntüler için hedef olarak "0", hemanjiom görüntüler için hedef olarak "1" değeri atanmıştır. İşlemler 68 görüntü için tekrarlanarak sayısal sonuçlar elde edilmiştir. Eşik değeri 0.5'den küçük olan lezyonlar kist, büyük olan lezyonlar hemanjiom kabul edilerek sınıflama işlemi tamamlanmıştır.

YSA ve AÖM yapısı için deneme yanılma yöntemi ile en iyi sonuçların elde edildiği değerler bulunmuş ve her iki sınıflandırma için de Tablo 1'deki değerler kullanılmıştır.

Tablo 1: Çalışmada kullanılan YSA ve AÖM yapısı.

Hata Hedefi	Gizli Düşüm Sayısı	Öğrenme Oranı	Momentum Sabiti	Maksimum İterasyon Sayısı
1e-20	60	0.05	0.2	1000

4.2. Sonuçların Değerlendirilmesi

Çalışmada doğruluk, duyarlılık, belirlilik analizinden yararlanılmıştır. Bu kapsamda kullanılan doğru pozitif (DP), doğru negatif (DN), yanlış pozitif (YP) ve yanlış negatif (YN) değerlerinin belirlenmesi Tablo 2'e göre yapılmıştır.

Tablo 2: DP, YP, YN ve DN'lerin tanımı.

Sistem Çıktısı	Gerçek Sınıf	Gerçek Sınıf	
		Kist	Hemanjiom
Kist	DP	DP	YP
	Hemanjiom	YN	DN

Doğruluk, duyarlılık ve belirlilik değerlerinin hesaplanmasında kullanılan formüller Eşitlik (9) ve Eşiklik (10)'de verilmiştir.

$$\text{Doğruluk}(\%) = \left(\frac{DP + DN}{DP + DN + YP + YN} \right) \times 100 \quad (9)$$

$$\text{Duyarlılık} = \left(\frac{DP}{DP + YN} \right) \quad \text{Belirlilik} = \left(\frac{DN}{DN + YP} \right) \quad (10)$$

4.3. Sonuçlar

Çalışmada doğruluk, duyarlılık, belirlilik ve işlem süreleri hesaplanmıştır. Elde edilen sonuçlar YSA ve AÖM için Tablo 3'de verilmiştir. Doğruluk yüzdelерinin birbirine oldukça yakın olmasına rağmen, işlem sürelerine bakıldığında çok büyük bir fark görülmektedir. Kullanılan veri sayısı ve işlem miktarı arttıkça işlem süresinde artacağı düşünüldüğünde karaciğer MR görüntüleri ile lezyon sınıflandırma uygulamalarında AÖM'nin, geliştirilmeye ihtiyaç duymasına rağmen YSA'ya göre daha başarılı bir sınıflandırma yöntemi olduğu söylenebilir.

Tablo 3: Sınıflandırma sonuçları

(a) YSA sınıflandırma sonuçları

Veri	Duyarlılık	Belirlilik	Doğruluk (%)	Süre (sn)
DD Uyg.	0,642	0,75	70,5	4,54
KDDD Uyg.	0,384	0,571	50	4,69

(b) AÖM sınıflandırma sonuçları

Veri	Duyarlılık	Belirlilik	Doğruluk (%)	Süre (sn)
DD Uyg.	0,558	0,655	62,5	0,0165
KDDD Uyg.	0,470	0,647	55,8	0,166

5. Taştışma

Bu çalışmada; daha önce ultrason ve BT görüntüler kullanılarak bir çok çalışma gerçekleştirilen karaciğer kist ve hemanjiom lezyonlarının sınıflandırılması, MR görüntüler kullanılarak gerçekleştirilmiştir. Edilen sonuçlar; karaciğer MR görüntüleri kullanılarak yapılan kist ve hemanjiom sınıflandırma çalışmalarında temel yöntemler kullanılması durumunda bile ayırt edici sonuçlar elde edildiğini göstermektedir.

Çalışmada temel çoklu çözünürlük analizi olarak nitelendirilebilecek DD ve karmaşık versiyonu KDDD'den yararlanılmıştır. İleride yapılacak sınıflandırma çalışmalarında, yeni çoklu çözünürlük analizleri sınıflandırma başarısını daha da artıracaktır. Bu çalışmada, sınıflandırıcı olarak YSA ve AÖM kullanılmıştır. Bu çalışmada MR görüntüleri kullanılarak kapsamlı bir normal karaciğer ve benign (kist, hemanjiom, FNH) lezyonların sınıflandırılması çalışmasının ön adımı olarak karaciğerde en fazla görülen benign lezyonlar olan kist ve hemanjiomların sınıflandırılması gerçekleştirilmiştir. Bu aşamadan sonra diğer sınıflandırma basamaklarının gerçekleştirilmesi hedeflenmektedir.

5.1. Teşekkür

Bu çalışma, Türkiye Bilimsel ve Teknolojik Araştırma Kurumu (TÜBİTAK, Proje No: 113E184) tarafından desteklenmiştir.

6. KAYNAKLAR

- [1] Mallat S., "A theory for multiresolution signal decomposition: the wavelet representation," IEEE Transactions on Pattern Analysis and Machine Intelligence, cilt 11(7), sayfa 674-693, 1989.
- [2] Daubechies I., "The wavelet transform, time-frequency localization and signal analysis," IEEE Transactions on Information Theory, cilt 36, sayfa 961-1005, 1990.
- [3] Ceylan, M., Bilgisayar Tomografili Akciğer Görüntülerinin Değerlendirilmesinde Kompleks Değerli Yeni Bir Akıllı Sistem Tasarımı, Doktora tezi, Selçuk Üniversitesi Fen Bilimleri Enstitüsü, Konya, 2009.
- [4] Atun E. ve Tüney D., "Karaciğerin fokal lezyonlarının tanısında MR ile görüntülemenin rolü," Klinik Gelişim, cilt 23(2), sayfa 11-15, 2010.
- [5] Yaşar H., Akın M., Ceylan M., "Karaciğer MR görüntülerinden dalgacık dönüşümü ve yapay sinir ağı kullanılarak kist ve hemanjiomların sınıflandırılması," Çankaya Üniversitesi 8. Mühendislik ve Teknoloji Sempozyumu, 2015, sayfa 213-217.
- [6] Silva A. C., Evans J. E., McCullough A. E., Jatoi M. A., Vargas H. E. ve Hara A. K., "MR imaging of hypervascular liver masses: a review of current techniques," Radiographics, cilt 29(2), sayfa 385-402, 2009.
- [7] Willatt J. M., Hussain H. K., Adusumilli S. ve Marrero J. A., "MR imaging of hepatocellular carcinoma in the cirrhotic liver: challenges and controversies," Radiology, cilt 247(2), sayfa 311-330, 2008.
- [8] Huang G. B., "An Insight into Extreme Learning Machines: Random Neurons, Random Features and Kernels," Cogn Comput, 6:376-390, 2014.
- [9] Selesnick I. W., Baraniuk R. G. and Kingsbury N., "The Dual-Tree complex wavelet transform," IEEE Signal Processing Magazine, 123-151, 2005.
- [10] Huang G. B., Siew C. K., "Extreme learning machine: theory and Applications," Neurocomputing, 70(1-3), 489-501, 2008.